Miopatías

Dolor crónico: dolor musculoesquelético

CONTENIDO

1. Objetivos
2. Introducción
3. Conceptos básicos y definición
4. Etiopatogenia
5. Criterios diagnósticos
6. Pruebas diagnósticas
7. Manejo terapéutico
8. Conclusiones
9. Bibliografía

Objetivos

- Conocer las características de pacientes con dermatomiositis-polimiositis idiopáticas de acuerdo con los criterios originales de Bohan y Peter.
- Caracterizar desde el punto de vista fisiopatológico las miopatías.
- Identificar los pilares terapéuticos en las miopatías inflamatorias.

Introducción

La Clasificación Internacional de Enfermedades (CIE), es fundamental para la comunicación sobre los problemas de salud. Desde la versión anterior (CIE-10), se incluye una amplia gama de problemas relacionados con la salud y no solo la enfermedad en el sentido estricto (1). Con su modelo multiaxial, la CIE ofrece al médico acercarse a la condición real del paciente, diagnosticando sus problemas de salud, así como el impacto de éstos sobre el funcionamiento del individuo y el contexto en el cual vive.

Los dolores musculoesqueléticos siguen siendo un problema de salud que afecta alrededor del 80 % de la población mundial; de este porcentaje entre el 10 % y el 20 % se pueden clasificar como dolor crónico. El dolor se manifiesta por una amplificación excesiva de la señal dolorosa dada por el sistema nervioso central y el sistema nervioso periférico; adicionalmente, puede existir susceptibilidad genética que se active por un estímulo ambiental incluso el estrés.

Es entonces como esta situación de salud genera deterioro funcional y de la calidad de vida de las personas, entendiendo que, si se pierde la movilidad, se afecta por consiguiente su calidad de vida (2). Miopatía es el término médico que se utiliza para hacer referencia a la enfermedad o trastorno muscular en general. Algunas enfermedades musculares ocurren cuando el sistema inmunitario se auto-agrede dañando al propio tejido muscular, lo que da como resultado una inflamación indebida conocida como miopatía inflamatoria.

Existen otras alteraciones musculares que pueden ser congénitas o adquiridas, según la etiología correspondiente (3). Hemos de hacer una revisión de algunas de las miopatías que con más frecuencia se ven en los pacientes a nivel mundial.

Las miopatías inflamatorias: como se había dicho, son enfermedades de tipo autoinmune, que atacan a las fibras musculares sanas las cuales se inflaman, y son dañadas de inmediato. Estas miopatías se pueden dividir en aquellas que tienen causa conocida y las primarias, de causa indeterminada o idiopáticas (4). Las Miopatías Inflamatorias Ideopáticas (MII) como su nombre indica, se desconocen las causas por las que emergen en el organismo (5). Esta condición de salud es considerada una enfermedad rara, ya que se presenta en menos de 1 caso por cada 2.000 habitantes (5).

La incidencia de dermatomiositis (DM) es de aproximadamente 0,8 a 1,2 por 100 000 y la de polimiositis (PM) 0,1 a 3,2 por 100 000 personas. La dermatomiositis se distribuye bimodalmente, con picos entre 5-14 y 45-65 años. PM y DM son más frecuentes en mujeres con una relación de 2:13 (6).

En el paciente con PM/DM, el involucro pulmonar es una causa importante de morbilidad y mortalidad. Las tres principales complicaciones que se presentan en el paciente con miositis incluyen: neumonía por aspiración (17.5 %), hipoventilación (< 5 %) y enfermedad pulmonar intersticial (5 - 46 %) (figura 1). Las complicaciones cardiovasculares, representan hasta el 10 – 20 % de las causas de muerte en pacientes con miositis y constituyen uno de los principales predictores de mal pronóstico. Las manifestaciones clínicas de las alteraciones cardiacas son infrecuentes, sin embargo, los estudios de autopsia demuestran alteraciones del miocardio hasta en un tercio de los casos con ausencia de síntomas clínicos (7) *(figura 1).*

El concepto miopatía de cuerpos de inclusión (MCI) fue descrito, por primera vez, en 1971 y adoptado después de la descripción de casos de pacientes con polimiositis resistente a tratamiento convencional (corticosteroides). En 1995 se dieron a conocer los primeros criterios diagnósticos de esta enfermedad (8) y que es la miopatía adquirida más frecuente en mayores de 50 años (edad de inicio promedio, 60 años) con afección mayor en mujeres. La miopatía necrotizante inmunomediada (MNIM) representa un 19 % de las MII y las miositis no específicas un 39 % (6).

La miositis por cuerpos de inclusión forma parte del grupo de las miopatías inflamatorias, de las que representa el 30 %; es considerada una enfermedad huérfana, ya que se estima que su prevalencia es menor a 5 por cada 10 000 habitantes (8).

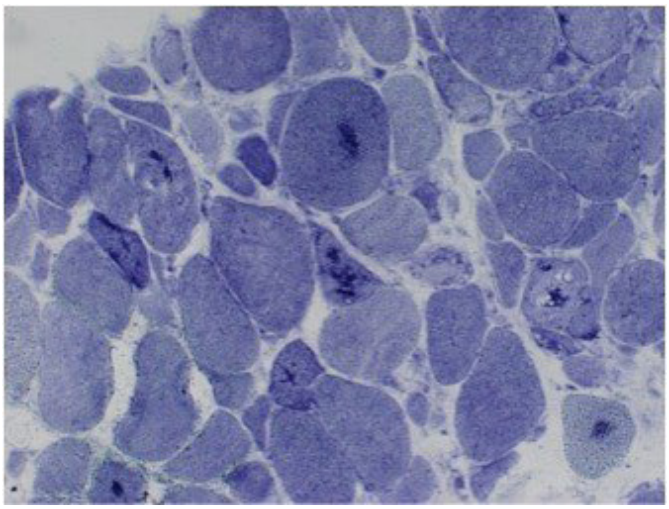

Figura 1. Miositis esporádica por cuerpo de inclusión. Revista Ecuatoriana de neurología 2016.

Conceptos básicos y definición

Las miopatías inflamatorias idiopáticas son enfermedades inflamatorias autoinmunes crónicas del músculo esquelético, que se caracterizan por la inflamación y debilidad progresiva de dichos tejidos a nivel proximal (5).

Ahora bien, existe un síndrome denominado síndrome de sensibilización central, definido como una amplificación de la señal neural dentro del sistema nervioso central que desencadena hipersensibilidad al dolor; este síndrome ha sido recientemente reconocido como importante en la fisiopatología del dolor crónico, trastornos de la articulación temporomandibular, dolor lumbar crónico, latigazo cervical y síndrome de dolor miofascial, con dolor persistente sin causa (2).

Hoy por hoy la definición más aceptada de las miopatías inflamatorias idiopáticas (MII) son un grupo heterogéneo de enfermedades autoinmunes, sistémicas y adquiridas, que se caracterizan por inflamación del músculo estriado. En este grupo se incluyen la polimiositis (PM), la dermatomiositis (DM) y la miositis por cuerpos de inclusión (MCI), las cuales pueden presentarse de forma aislada o en asociación a otras enfermedades autoinmunes sistémicas, con neoplasias y raramente, con una infección u otra exposición ambiental (7, 8, 9).

Como causa importante del dolor musculoesquelético crónico deben considerarse alteraciones de las partes blandas como los espasmos musculares que se analizan como una contractura. Esta se define como una contracción involuntaria, duradera o permanente de uno o varios grupos musculares (2).

A pesar de las muchas limitaciones, estas categorías se utilizan ampliamente en adultos y niños debido a que combinan el patrón de debilidad muscular, la histopatología de las biopsias de músculo (infiltrado de células inflamatorias, necrosis, degeneración, regeneración, fagocitosis, etc.) y elevación de las enzimas musculares como resultado de necrosis de fibras musculares y manifestaciones cutáneas (pápulas de Gottron, signo de Gottron, exantema perioorbitario) (figura 2). En el transcurso del tiempo, se han agregado otras miopatías, que son precisamente las que actualmente se identifican como miopatías de mayor incidencia dígase la miositis de cuerpos de inclusión, dermatomiositis amiopática y miopatía necrosante asociada con estatinas, entre otras (9).

La miopatía de cuerpos de inclusión es el trastorno esporádico poco frecuente, que se incluye dentro del grupo de miopatías inflamatorias idiopáticas (8).

Etiopatogenia

Clasificación de las miopatías, según su etiología: hereditarias o adquiridas. Las miopatías hereditarias son causadas por anomalías genéticas en los cromosomas, algunas de ellas en el cromosoma X y son poco frecuentes, siendo las más comunes (3):

1) Miopatía de cuerpos centrales
2) Miopatía centronuclear
3) Miopatía congénita por desproporción del tipo de fibra
4) Miopatía nemalínica
5) Miopatía multimininuclear
6) Miopatía miotubular
7) Miopatías hereditarias del cuerpo de inclusión (HIBM)
8) Distrofia muscular facioescapulohumeral (FSHD)
9) Miopatías mitocondriales
10) Distrofias o síndromes miotónicos
11) Miopatía de Duchenne
12) Miopatía de Becker

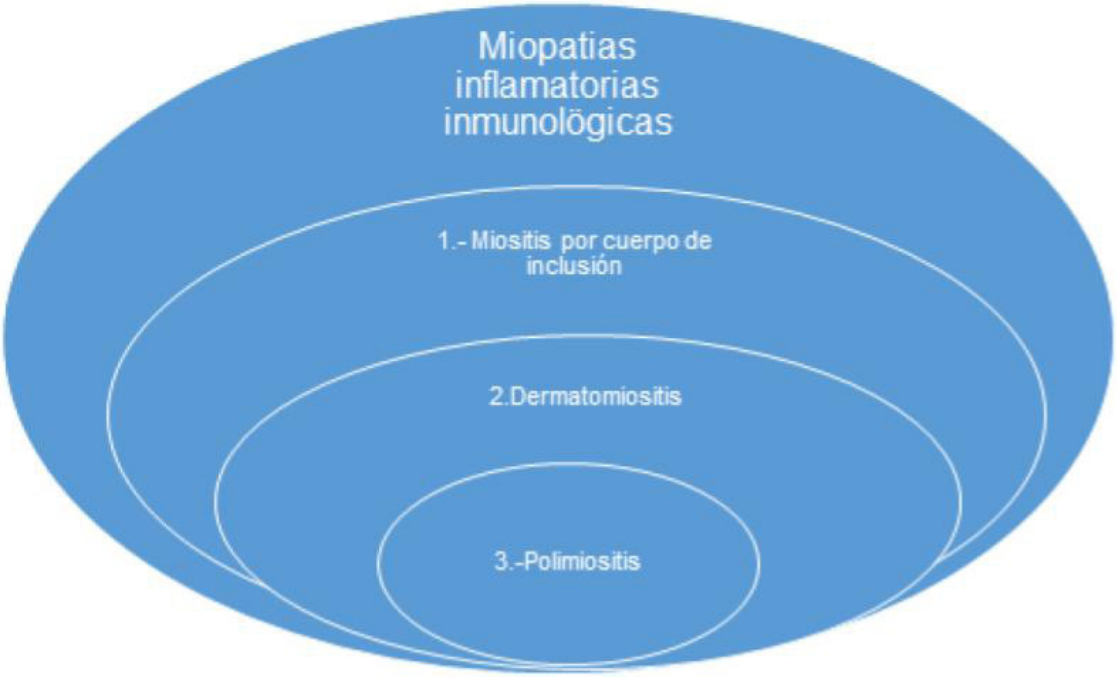

Figura 2. Miopatías inflamatorias inmunológicas.

Dentro de las miopatías adquiridas existen ciertos factores de riesgo, como los trastornos autoinmunes, los trastornos endocrinos, infecciones, exposición a toxinas, déficit de vitamina *D* o toxicidad de vitamina *A* o *E* o incluso algunos trastornos metabólicos. La clasificación de las miopatías adquiridas es más compleja, pero se pueden subdividir en miopatías endocrinas, inflamatorias (inmunológicas) y tóxicas, en función de la causa que la produce (3).

En las miopatías adquiridas la causa dependerá del tipo de miopatía (3) *(tabla 1):*

- Las miopatías endocrinas suelen estar causadas por una producción de hormonas en exceso o, al contrario, en deficiencia. La más común es la miopatía esteroidea (exceso de esteroides).
- Las miopatías tóxicas están provocadas por la exposición a determinados fármacos y/o sustancias químicas, tales como medicamentos para bajar el colesterol, tomar alcohol en exceso, narcóticos, glucocorticoides, herbicidas y pesticidas.
- Las miopatías inflamatorias son enfermedades de tipo autoinmune que atacan a las fibras musculares sanas y producen inflamación, dañando el músculo *(figura 3).*

Figura 2. Pápulas eritematovioláceas anulares, con extensión centrífuga y manchas purpúricas residuales.

Criterios diagnósticos

Los primeros criterios de diagnóstico y clasificación publicados para las personas con miopatías inflamatorias idiopáticas (MII) fueron propuestos por Bohan y Peter (7) en 1975. Estos autores clasificaron las MII en cinco grupos específicos: polimiositis (PM) *(figura 4),* dermatomiositis (DM), cualquiera de las dos anteriores asociadas a neoplasias, a vasculitis o a enfermedades del tejido conectivo (5).

Los criterios diagnósticos a través de los niveles de la enzima creatina quinasa (CK), la Electromiografía (EMG) y la biopsia muscular, pudiendo obtener un diagnóstico definitivo, probable o posible de PM o DM según el número de criterios que presentara la persona. Aunque han sido uno de los criterios diagnósticos más utilizados, presentaban algunas limitaciones como, por ejemplo, presentar definiciones poco específicas acerca de las manifestaciones cutáneas clásicas de la DM (11).

Clasificación de las miopatías inflamatorias	
Miopatías Inflamatorias	
Autoinmune o Idiopáticas (MII)	**Infecciosas**
a. Generalizadas - Dermatomiositis (DM) - Miositis Necrotizante Inmuno Mediada (IMNM) - Miositis por cuerpos de Inclusión (sIBM) - Miositis de sobreposición (OM) - Miositis granulomatosa - Miositis eosinofílica b. Focalizadas - Fasciitis macrofágica, - Angiopática - Otras formas	**a. Virales** - Coxakie, Influenza A y B, VIH. **b.Parasitarias** - Helmintos: triquinosis, cisticercosis Protozoos: toxoplasma, chagas. c. Bacterianas - Estreptococo, estafilococo, clostridios, - TBC. d. Micóticas - Candidiasis, coccidiodomicosis

Tabla 1. Clasificación de las miopatías inflamatorias.

Figura 3. Paciente con polimiositis que presenta debilidad muscular asimétrica y atrofia similar a distrofia muscular.

A pesar de esto, en los estudios realizados entre 1977 y 1993, la sensibilidad de diagnóstico probable y definitivo ha variado entre el 74 y 100 %; en cambio, ahora en el 2020 se constata que la especificidad representa un valor bajo, de un 29 % (5) y en la población pediátrica donde cerca del 16-20 % se inician clínicamente, se estima que su incidencia es entre 3-4 casos por millón de niños anualmente. Representa aproximadamente el 85 % de las miopatías inflamatorias en los niños (11).

La sensibilidad de los criterios de Bohan A y Peter J, para el diagnóstico de PM/DM probable y definida es del 74 – 100 %, mientras que la especificidad, es del 93 %, cuando se comparan con otras enfermedades autoinmunes sistémicas (lupus eritematoso sistémico y esclerodermia). Es importante considerar que los criterios de clasificación de Bohan A y Peter J, tienen un enfoque empírico, basados en la observación y no son capaces de distinguir la PM de la miopatía por cuerpos de inclusión e incluso de otras formas de distrofias. Su utilidad es mayor en casos con enfermedad (7) establecida, lo que limita su empleo en etapas tempranas.

Respecto a la fisiopatología de la miopatía de cuerpos de inclusión, se cree que el envejecimiento asociado a la acumulación y sedimentación de proteínas en el entorno intracelular desempeña un papel en la patogénesis, si bien parece que el estrés oxidativo y la reacción al estrés en el retículo endoplásmico también contribuyen. Los factores anteriores conducen de forma acumulativa a la degeneración progresiva y a la necrosis del músculo. Produciendo debilidad y atrofia de los músculos proximales y distales. Los mecanismos fisiopatológicos son principalmente autoinmunes, inflamatorios y degenerativos (8).

Con el objetivo de facilitar y afinar el diagnóstico de la población con MII, en 2017 se publicó la clasificación desarrollada por la Liga Europea contra el Reumatismo (EULAR) y el Colegio Americano de Reumatología (ACR) (7,12), que se basa en criterios creados a través de una puntuación de los síntomas, signos, utilización de biopsia y la presencia de anticuerpos *(tabla 2)*. Además, los diagnósticos se clasifican en posible, probable y definitivo, necesitando al menos una probabilidad del 55% para poder clasificarse como persona con MII (5). Esta propuesta pone énfasis en la patogenia de la enfermedad y los hallazgos de la biopsia muscular, entre los que destacan la naturaleza y localización del infiltrado de células inflamatorias, presencia de atrofia perifascicular e involucro vascular (7).

El síntoma predominante de la dermatomiositis/polimiositis es la debilidad muscular y la enfermedad cutánea es característica de la dermatomiositis. La debilidad muscular es simétrica, afecta los músculos proximales de las extremidades, así como los flexores del cuello (9).

Hallazgos clínicos de la miopatía de cuerpos de inclusión que la diferencia de otras enfermedades del mismo grupo (dermatomiositis o polimiositis) son el compromiso distal y asimétrico, la presencia de mialgias de intensidad leve, mayor atrofia esperada de acuerdo con el tiempo del cuadro clínico y, raramente, disfagia severa. Los primeros criterios clínicos aceptados fueron los propuestos por Griggs en 1995; y posteriormente, el European Neuromuscular Centre en 2011 definió unos criterios para clasificar la enfermedad en 2 categorías: miopatía de cuerpos de inclusión clínico-patológica y miopatía de cuerpos de inclusión clínica (8).

Dentro de las miopatías adquiridas existen ciertos factores de riesgo, como los trastornos autoinmunes, los trastornos endocrinos, infecciones, exposición a toxinas, déficit de vitamina *D* o toxicidad de vitamina *A* o *E* o algunos trastornos metabólicos. La clasificación de las miopatías adquiridas es más compleja, pero se pueden subdividir en miopatías endocrinas, inflamatorias y tóxicas, en función de la causa que la produce (13).

Los síntomas generales de las miopatías incluyen debilitamiento progresivo de los músculos y una pérdida general de fuerza, incluso para desarrollar movimientos comunes, como levantar los brazos, subir escaleras o levantarse de una silla (13).

Normalmente, se producen estos síntomas:

- Pérdida de tono muscular
- Retraso de las habilidades motoras
- Debilidad facial
- Caída de los párpados
- Calambres o contracciones musculares.

No obstante, los síntomas también dependen del tipo de miopatía (13):

- **Miopatías hereditarias del cuerpo de inclusión (HIBM):** afectan a la región distal de las extremidades.
- **Distrofia muscular facioescapulohumeral (FSHD):** puede producir caída de los párpados, disminución de la expresión facial, incapacidad para hacer movimientos y acciones tales como silbar.
- **Miopatías mitocondriales:** pueden causar ptosis (caída de párpados).
- **Distrofias o síndromes miotónicos:** producen retraso en la relajación muscular, tras la contracción de un músculo por un estímulo mecánico.
- **Miopatía de cuerpos centrales:** provoca debilidad muscular y problemas de desarrollo.
- **Miopatía centronuclear:** a pesar de ser muy poco frecuente, puede producir debilidad muscular en la cara, los brazos, las piernas y los músculos de los ojos, además de problemas respiratorios.
- **Miopatía congénita por desproporción del tipo de fibra:** causa debilidad muscular en el cuello, rostro, brazos, piernas y tronco.
- **Miopatía nemalínica:** es de las más frecuentes y produce debilidad muscular en la cara, el cuello, los bracos y las piernas, además de escoliosis. También puede provocar problemas de alimentación y respiratorios.
- **Miopatía multimininuclear:** provoca debilidad muscular grave en piernas y brazos, además de escoliosis.
- **Miopatía miotubular:** cursa con debilidad muscular, flacidez y problemas respiratorios.

Pruebas diagnósticas

a) Paraclínica

La elevación de enzimas musculares, particularmente la Creatin-fosfoquinasa (CPK), apoya el diagnóstico de la miopatía inflamatoria (sensibilidad 69 %), pero no es específica (7).

Criterios diagnósticos y clasificación de Bohan y Peter para miopatías inflamatorias idiopáticas (MII)	
Criterios diagnósticos: 1. Debilidad simétrica de musculatura de cinturas y de flexores anteriores del cuello que progresa en semanas a meses. 2. Enzimas musculares elevadas especialmente la CK y a menudo la aldolasa. 3. EMG miopática con potenciales unidad motora pequeños, corta duración y polifásicos. Aumento actividad insersional, fibrilaciones y ondas agudas positivas. 4. Biopsia muscular anormal: degeneración, regeneración, necrosis e infiltrados mononucleares intersticiales. 5. Rash típico DM (Pápulas de Gottron, signo de Gottron y eritema heliotropo).	
Clasificación MII: • Grupo I: Polimiositis (PM) primaria idiopática. • Grupo II: Dermatomiositis (DM) primaria idiopática. • Grupo III: DM (o PM) asociada a neoplasia. • Grupo IV: DM (o PM) de la infancia asociada con vasculitis. • Grupo V: DM (o PM) asociada a enfermedad del tejido conectivo.	
Diagnóstico de PM	**Diagnóstico de DM**
1. Definitivo: los puntos del 1 al 4	1. Definitivo: punto 5 + 3 puntos del 1 al 4
2. Probable: 3 puntos del 1 al 4	2. Probable: punto 5 + 2 puntos del 1 al 4
3. Posible: 2 puntos del 1 al 4	3. Posible: punto 5 + 1 puntos del 1 al 4

Tabla 2. Criterios diagnósticos y clasificación de Bohan y Peter para miopatías inflamatorias idiopáticas (MII).

b) Imágenes

La Resonancia Magnétiica Nuclear (RMN) detecta cambios de señal muscular (secundario a inflamación, degeneración y necrosis) y patrones de afectación en los distintos grupos musculares. Precozmente hay edema muscular detectándose en T2 y recuperación de inversión de tau corta (STIR), con una sensibilidad entre 89-100 % (6).

En la resonancia magnética de la *figura 4* se puede apreciar Imagen de RMN muscular, corte axial en secuencia T1-Weighted a nivel de muslo y pierna de un paciente con miopatía, véase la hiperintensidad de la infiltración grasa en músculo (flecha) (figura c).

En fase crónica hay atrofia y reemplazo graso del músculo, detectables en T1 y de supresión grasa (6). El compromiso imagenológico es simétrico en PM y DM y asimétrico en miopatía de cuerpos de inclusión. En las MII con frecuencia se respetan los músculos obturadores, aductores y pectíneos. La inflamación de la fascia es más frecuente en DM (6).

Las ventajas de la Resonancia Magnética Nuclear (RMN), incluyen (7):

1) Estudio no invasivo.
2) Localiza áreas de tejido afectado y permite evaluar amplios segmentos musculares, a diferencia de la biopsia muscular que evalúa tan sólo una porción limitada de tejido.
3) Ofrece una guía para la localización del sitio ideal de toma de biopsia.

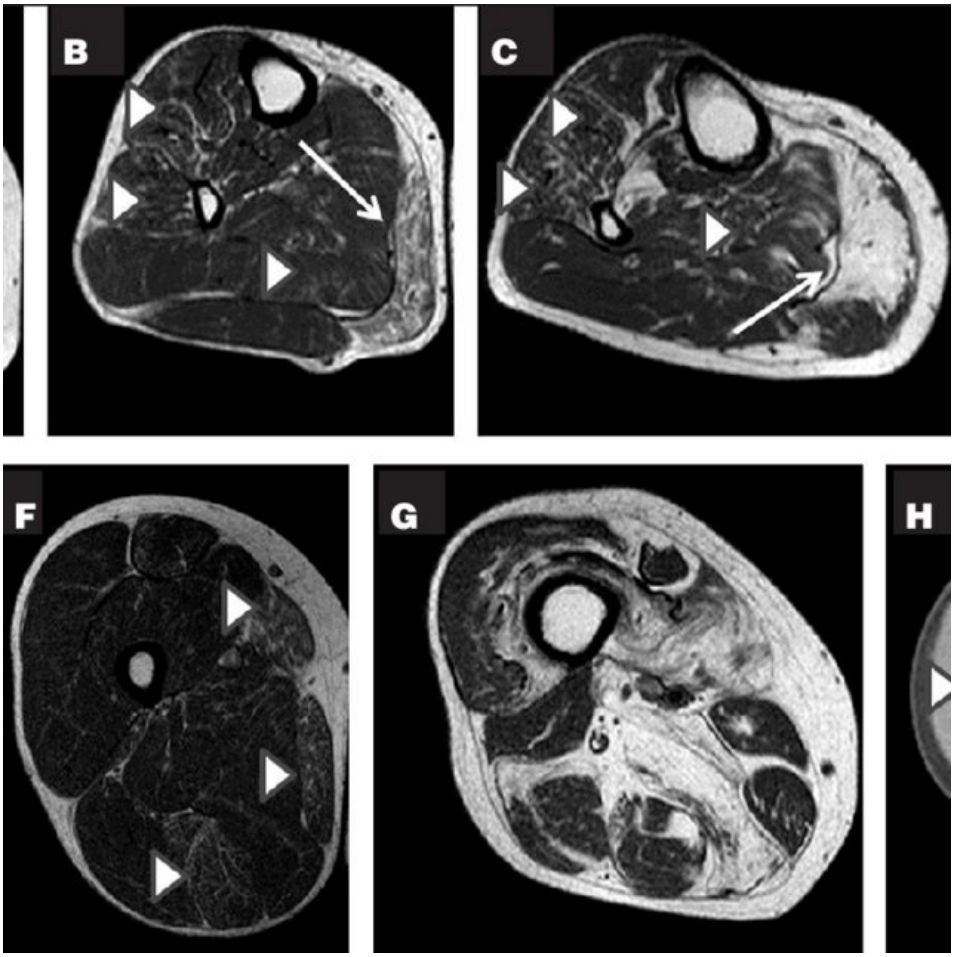

Figura 4. b. Imagen de RMN muscular, corte axial en secuencia T1-Weighted a nivel de muslo y pierna de músculo sano.

4) En comparación con el ultrasonido, es una técnica menos dependiente del operador.
   - La ecografía muscular: es sensible, no invasiva y menor costo, pero requiere un operador entrenado. (6) El Ultrasound Sonography Test (USG) es una técnica de imagen que permite detectar atrofia muscular, calcificaciones subcutáneas y permite guiar la toma de biopsia muscular. La sensibilidad del ultrasonido muscular en la miositis es del 83 % y el valor predictivo positivo es del 95 %.

c) **La electromiografía (EMG)**

La EMG no es específica para el diagnóstico de la enfermedad, sin embargo, sus hallazgos pueden ser útiles para confirmar miopatía activa y para diferenciarla de la inducida por esteroide (7). Puede apoyar el diagnóstico de miopatía cuando está asociada con irritabilidad de la membrana muscular, pero no distingue miopatías inflamatorias de otras miopatías hereditarias o tóxicas (7).

d) **Biopsia muscular**

La biopsia muscular es un procedimiento útil y esencial en el diagnóstico definitivo de miopatía inflamatoria (7). Tiene un papel importante como parte del proceso de diagnóstico en la evaluación de un paciente con una condición neuromuscular y es esencial para la confirmación de la miositis por cuerpos de inclusión, en la que se describen usualmente signos de cronicidad como fibras hipertróficas, atróficas, particiones, núcleos centrales e infiltración grasa (8).

Los hallazgos de las biopsias musculares en las MII, se dividen en:

a) Infiltrados inflamatorios endomisiales compuestos por células TCD8+, CD4+ y macrófagos;

b) Infiltrados perivasculares compuestos por células TCD4+, macrófagos y células tipo B.

e) **Autoanticuerpos específicos de miositis**

En pacientes con MII, se detectan anticuerpos que reconocen antígenos nucleares y citoplasmáticos, éstos se dividen tradicionalmente en anticuerpos específicos de miositis (anti tRNA sintetasa, anti-SRP y anti-Mi2) y auto anticuerpos asociados con miositis (anti-U1 RNP (10 %), anti-Ku (20 – 30 %) y anti-PM-Scl (8 – 10 %) (7).

Manejo terapéutico

Antes de establecer un tratamiento, es necesario un diagnóstico correcto para que el resultado sea el mejor posible. Los objetivos del tratamiento en el paciente con DM/PM, incluyen (7):

a) Mejorar la fuerza muscular
b) Lograr la remisión
c) Mejorar el pronóstico funcional
d) Disminuir la mortalidad
e) Disminuir las secuelas
f) Evitar o remitir manifestaciones extra-musculares (cutáneas, vasculares, pulmonares cardiacas)

Algunos de los tratamientos más comunes son:

- **Corticoesteroides:** representan la primera línea de tratamiento en la DM/PM, hasta 60 a 70 % de los pacientes tienen buena respuesta a los esteroides (7).

  Los corticoesteroides orales en dosis altas reducen la inflamación. Las enzimas de los músculos en sangre tienden a volver a su estado normal a las 4-6 semanas de haber iniciado el tratamiento y muchos pacientes recuperan la fuerza muscular a los 2-3 meses.
- **Tratamiento combinado:** es probable que el especialista añada algún otro medicamento a los corticoesteroides. Esto hace que se pueda controlar mejor la patología a largo plazo, además de prevenir los efectos secundarios que pueden tener los corticoesteroides a largo plazo (aumento de peso, redistribución centrípeta de la grasa corporal, adelgazamiento de la piel, osteoporosis o cataratas).
- **El empleo de inmunosupresores:** los pacientes que sufren miopatías graves o que no responden a los tratamientos estándar tienen otras opciones, que son la administración por vía intravenosa de inmunoglobulina, o medicamentos que inhiben el sistema inmunitario. El empleo de inmunosupresores constituye una opción de tratamiento en pacientes con DM y PM activa. Metotrexato y azatioprina, son los dos principales fármacos inmunosupresores que se utilizan en el tratamiento de la enfermedad cortico-resistente (7).
- **Fisioterapia:** la fisioterapia puede ayudar a los pacientes a seguir manteniendo una vida activa. Además, los pacientes que estén muy débiles y que no caminen deben hacer ejercicios de amplitud de movimiento para evitar contracturas y deformidades en las articulaciones. Los pacientes con una debilidad media deben hacer ejercicios para fortalecer los músculos. El objetivo es, en cualquier caso, aumentar lentamente la intensidad, para que el paciente recupere la fuerza muscular (7) *(figura 5).*

El tratamiento de las miopatías inflamatorias tiene, por tanto, tres pilares fundamentales (4):

1. La identificación y erradicación de factores o agentes causales.
2. El tratamiento farmacológico a partir de agentes inmunomoduladores o inmunosupresores.
3. La terapia física.

Estas tres intervenciones no son necesariamente excluyentes y pueden superponerse dependiendo del paciente. Por ejemplo, en una miositis infecciosa, el tratamiento adecuado de la infección permitirá la remisión del cuadro; frente a un síndrome paraneoplásico, el tratamiento de tumor primario es mandatorio. En las miopatías gatilladas por agentes miotóxicos, como por ejemplo las estatinas, estas deberán suspenderse. Si la miopatía es causada por el agente, la suspensión del mismo inducirá una remisión de la Miopatías inflamatorias en 4-6 semanas. Si el cuadro persiste, es indicativo que hay un fenómeno autoinmunológico subyacente y debe ser tratado con agentes inmunomoduladores o inmunosupresores. El abordaje farmacológico tiene por objetivos primero, inducir una remisión de la miopatías inflamatorias y segundo, mantenerla (4).

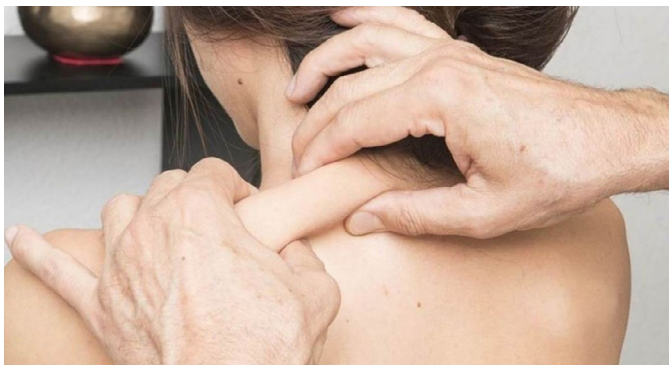

Figura 5. Fisioterapia en paciente con miopatía inflamatoria.

El tratamiento óptimo de la miopatía de cuerpos de inclusión actualmente es desconocido y la mayoría de las intervenciones han tenido beneficios limitados, por lo cual se obliga a la utilización de terapia inmunosupresora, acompañamiento psicológico y una rehabilitación física óptima con el fin de impactar la calidad de vida de los pacientes, y con un pronóstico desfavorable si se compara con otras miopatías inflamatorias (8).

Conclusiones

Las miopatías inflamatorias inmunológicas son ese grupo heterogéneo de enfermedades autoinmunes, sistémicas y adquiridas, en el que se incluyen la polimiositis (PM), la dermatomiositis (DM) y la miositis por cuerpos de inclusión (MCI), las cuales pueden presentarse de forma aislada o en asociación a otras enfermedades autoinmunes sistémicas, con neoplasias y raramente, con una infección u otra exposición ambiental.

Los síntomas generales incluyen debilitamiento progresivo de los músculos y una pérdida general de fuerza, incluso para desarrollar situaciones o movimientos comunes, como levantar los brazos, subir escaleras o levantarse de una silla.

La miositis por cuerpos de inclusión es un diagnóstico a considerar en pacientes con debilidad asimétrica tanto proximal como distal, con títulos bajos de creatinina cinasa y en aquellos que no responden a terapia convencional. Teniendo un pronóstico desfavorable si se compara con otras miopatías inflamatorias.

Bibliografía

1. Organización Mundial de la Salud. Clasificación Internacional del funcionamiento, de la discapacidad y de la salud CIF. ISBN 924154544-5, 2001. Recuperado a partir de:https://apps.who.int/iris/bitstream/handle/10665/43360/9241545445_spa.pdf?sequence.
2. Vernaza P, Sánchez J, Jojoa C, Martínez M, Patiño L, Moriones E. Clasificación internacional de enfermedades vs clasificación del funcionamiento, la discapacidad y el estado de salud: la contractura muscular. Reporte de caso. propósito de un caso. Revista de la Facultad de Ciencias de la Salud de la Universidad del Cauca. 2020; 22 (1): 51 – 59
3. Povedano Panades M, Ortez González CI. Miopatías. Medicine - Programa de Formación Médica Continuada Acreditado. Volume 13, (32), 2021, Pages 1799-1808
4. Jorge A. Bevilacqua M, Nicholas E. Miopatías inflamatorias. REV. MED. CLIN. CONDES - 2018; 29(6) 611-621] e-ISSN: 2531-0186/ MDISSN: 0716-8640. 2018. Recuperado a partir de: https://www.journals.elsevier.com/revista-medica-clinica-las-condes.
5. Guerrero Núñez T. Desempeño ocupacional y calidad de vida relacionada con la salud en personas adultas con miopatía inflamatoria idiopática. (tesis)2020.
6. Acosta I, Matamala JM, Jara P, Pino F, Gallardo A, Verdugo R. Miopatías inflamatorias idiopáticas: una mirada actualizada al diagnóstico y el manejo. Rev Med Chile 2019; 147: 342-355
7. Guía de Práctica Clínica. Diagnóstico y Tratamiento de Polimiositis y Dermatomiositis. IMSS-477-11
8. Bolaños O, et al. Miopatía por cuerpos de inclusión: un diagnóstico diferencial que considerar en pacientes con miopatía refractaria a inmunosupresores. Reporte de 2 casos. Rev Colomb Reumatol. 2020. https://doi.org/10.1016/j.rcreu.2020.05.009.
9. Mercado U, Yocupicio F, Mercado H. Dermatomiositis-polimiositis. Med Int Méx. 2020; 36 (4): 502-508.
10. Diagnóstico y Tratamiento de Polimiositis y Dermatomiositis. México: Instituto Mexicano del Seguro Social, 2011.
11. Iglesia E. Dermatomiositis juvenil. Protocolo diagnóstico terapéutico pediátrico. 2020; 2:155-162.
12. Clasificación internacional de enfermedades 10ª revisión Modificación clínica CIE·10·ES Diagnósticos 3ª edición. Enero 2020. Pag. 937-1040. Recuperado a partir de: http://www.cdc .gov/nchs/icd/icd10cm.htm.
13. Top Doctors INC Sucursal en España | CIF W4009543B | C/ Muntaner 239 4ª planta 08021. Recuperado a partir de: https://www.mediktor.com/en/legal-notice